

Imagen clínica

Embolismo tumoral pulmonar de metástasis cardíaca de carcinoma broncogénico



Pulmonary Tumor Embolism due to Cardiac Metastasis of Lung Cancer

Daniel Corominas^a, Ivan Vollmer^{a,*} y Pilar Paredes^b

^a Servicio de Radiodiagnóstico, Centro de Diagnóstico por la Imagen Clínic, Hospital Clínic, Barcelona, España

^b Servicio de Medicina Nuclear, Centro de Diagnóstico por la Imagen Clínic, Hospital Clínic, Barcelona, España

Se trata de un paciente de 64 años con clínica de síndrome constitucional que tras el ingreso en nuestro centro presenta un cuadro de neumonía obstructiva. Se practicó una TC en la que se observó una masa pulmonar en el lóbulo superior derecho con gran centro necrótico, una lesión cardíaca hipodensa de 20 mm en ápex del ventrículo derecho compatible con metástasis y una imagen sugestiva de infarto pulmonar de localización subpleural en el lóbulo inferior derecho (fig. 1A-C).

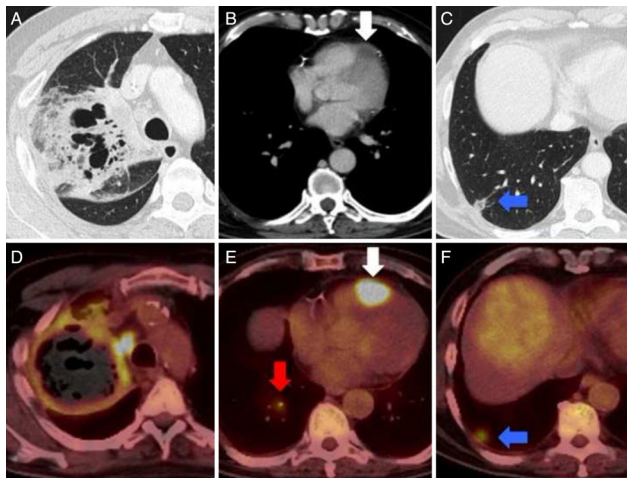


Figura 1. A-C) TC de tórax tras la administración de contraste yodado intravenoso en ventanas de pulmón (A y C) y de mediastino (B). D-F) PET/TC tras la administración de ¹⁸F-FDG. Masa lobar superior derecha con amplias zonas de necrosis y cavitación (A) que mostraba elevado metabolismo glucídico en su periferia (D). Lesión en ápex del ventrículo derecho (B y E, flecha) sugestiva de metástasis cardíaca. Imagen nodular de base periférica con centro aéreo en lóbulo inferior derecho (C, flecha) sugestiva de infarto pulmonar. En la exploración PET/TC, esta lesión mostraba metabolismo (F, flecha) y se evidenciaba un émbolo arterial hipermetabólico en la rama aferente de dicho segmento (E, flecha gris) compatible con un embolismo tumoral.

Se realizó una fibrobroncoscopia con toma de muestras que filió la masa pulmonar como un carcinoma broncogénico de célula no pequeña. Para el estudio de extensión se llevó a cabo una PET/TC con ¹⁸F-FDG que demostró hipermetabolismo de la masa pulmonar, de la lesión cardíaca, de la zona de infarto pulmonar y en una arteria pulmonar del lóbulo inferior derecho (figs. 1D-F). La captación del infarto pulmonar sugirió que la causa del mismo fuera un embolismo tumoral.

Las metástasis cardíacas, aunque son más frecuentes que los tumores cardíacos primarios, tienen una incidencia de solo el 1% de los pacientes oncológicos, siendo el adenocarcinoma pulmonar la etiología más frecuente¹. El embolismo pulmonar tumoral es una posible manifestación de las metástasis cardíacas aun cuando un 90% son clínicamente silentes².

Bibliografía

1. Borsaru AD, Lau KK, Solin P. Cardiac metastasis: A cause of recurrent pulmonary emboli. *Br J Radiol.* 2007;80:e50-3.
2. Pazzano V, Narducci ML, Santangeli P, Pedicino D, Glioca F, Rota CA, et al. Poorly differentiated thyroid carcinoma with cardiac metastasis and pulmonary embolism as first clinical presentation: Case report and review of the literature. *J Endocrinol Invest.* 2011;34:164-5.

* Autor para correspondencia.

Correo electrónico: vollmer@clinic.ub.es (I. Vollmer).