

solamente está validada para la EPOC. Se decidió utilizarla al ser de fácil aplicación y porque es la que habitualmente se recoge en el servicio de Urgencias, y 3) ausencia de un estudio de coste-efectividad.

En resumen, el HDER puede constituir una alternativa a la hospitalización convencional que permite manejar de forma ambulatoria un gran número de las exacerbaciones respiratorias, incluso en pacientes graves. En los pacientes con EPOC, existen una serie de factores que predicen un mayor riesgo de ingreso hospitalario.

## Bibliografía

- Pomares-Amigó X, Montón-Soler C. Hospitales de día de enfermedades respiratorias: ¿qué hemos aprendido? *Med Clin (Barc)*. 2011;136:454–5.
- Celli BR, Decramer M, Wedzicha JA, Wilson KC, Agustí A, Criner GJ, et al. An official American Thoracic Society/European Respiratory Society statement: Research questions in COPD. *Am J Respir Crit Care Med*. 2015;191:e4–27.
- Reddel HK, Bateman ED, Becker A, Boulet LP, Cruz AA, Drazen JM, et al. A summary of the new GINA strategy: A roadmap to asthma control. *Eur Respir J*. 2015;46:622–39.
- Martínez-García MA, de Gracia J, Vendrell-Relat M, Girón RM, Máz-Carro L, de la Rosa-Carrillo D, et al. Multidimensional approach to non-cystic fibrosis bronchiectasis: The FACED score. *Eur Respir J*. 2014;43:1357–67.
- Esteban C, Quintana JM, Aburto M, Moraza J, Egorrola M, Pérez-Izquierdo J, et al. Impact of changes in physical activity on health-related quality of life among patients with COPD. *Eur Respir J*. 2010;36:292–300.
- Bestall JC, Paul EA, Garrod R, Garnham R, Jones PW, Wedzicha JA. Usefulness of the Medical Research Council (MRC) dyspnoea scale as a measure of disability in patients with chronic obstructive pulmonary disease. *Thorax*. 1999;54:581–6.
- Jones PW, Harding G, Berry P, Wiklund I, Chen WH, Kline Leidy N. Development and first validation of the COPD Assessment Test. *Eur Respir J*. 2009;34:648–54.
- Celli BR, Cote CG, Marin JM, Casanova C, Montes de Oca M, Méndez RA, et al. The body-mass index, airflow obstruction, dyspnea, and exercise capacity index in chronic obstructive pulmonary disease. *N Engl J Med*. 2004;350:1005–12.
- Casanova C, Costa CG, Marin JM, de Torres JP, Aguirre-Jaime A, Méndez R, et al. The 6-min walking distance: Long-term follow up in patients with COPD. *Eur Respir J*. 2007;29:535–40.
- Vestbo J, Hurd SS, Agustí AG, Jones PW, Vogelmeier C, Anzueto A, et al. Global strategy for the diagnosis, management, and prevention of chronic obstructive pulmonary disease: GOLD executive summary. *Am J Respir Crit Care Med*. 2013;187:347–65.

- Grupo de trabajo de GesEPOC. Guía de práctica clínica para el diagnóstico y tratamiento de pacientes con enfermedad pulmonar obstructiva crónica (EPOC) – Guía española de la EPOC (GesEPOC). *Arch Bronconeumol*. 2012;48 Supl. 1: 2–58.
- Singer M, Deutschman CS, Seymour CW, Shankar-Hari M, Annane D, Bauer M, et al. The Third International Consensus Definitions for Sepsis and Septic Shock. *JAMA*. 2016;315:801–10.
- Cots F, Raventós J, Ausín P, Chiarello P, Balcells E, Castells X, et al. Hospital de día: análisis de resultados, costes y asignación de recursos. *Arch Bronconeumol*. 2013;49:54–62.
- Casas-Méndez LF, Montón-Soler C, Baré-Mañas M, Casabon-Salas J, Pomares-Amigó X, Aguirre-Larracochea U. Hospital de día de enfermedades respiratorias: impacto sobre la tasa de ingresos hospitalarios por exacerbaciones de la enfermedad pulmonar obstructiva crónica. *Med Clin (Barc)*. 2011;136: 665–8.

Tamara Lourido-Cebreiro<sup>a,\*</sup>, Carlota Rodríguez-García<sup>a</sup>, Francisco Gude<sup>b,c</sup> y Luis Valdés<sup>a,d</sup>

<sup>a</sup> Servicio de Neumología, Complejo Hospitalario Universitario de Santiago, Santiago de Compostela, España

<sup>b</sup> Unidad de Epidemiología Clínica, Complejo Hospitalario Universitario de Santiago, Santiago de Compostela, España

<sup>c</sup> Grupo Epidemiología de Enfermedades Frecuentes, Instituto de Investigaciones Sanitarias de Santiago (IDIS), Complejo Hospitalario Universitario de Santiago, Santiago de Compostela, España

<sup>d</sup> Servicio de Neumología, Grupo Interdisciplinar de Investigación en Neumología, Instituto de Investigaciones Sanitarias de Santiago (IDIS), Complejo Hospitalario Universitario de Santiago, Santiago de Compostela, España

\* Autor para correspondencia.

Correo electrónico: [tamara.lourido.cebreiro@sergas.es](mailto:tamara.lourido.cebreiro@sergas.es)

(T. Lourido-Cebreiro).

<http://dx.doi.org/10.1016/j.arbres.2016.11.006>  
0300-2896/

© 2016 SEPAR. Publicado por Elsevier España, S.L.U. Todos los derechos reservados.

## Un ocupante insólito de la arteria pulmonar



### An Unusual Occupant of the Pulmonary Artery

Sr. Director:

El hallazgo de un quiste hidatídico dentro de las arterias pulmonares es una forma de presentación muy rara de enfermedad hidatídica y ha sido publicada en contadas ocasiones. En la mayoría de los casos esta afectación es consecuencia de la rotura y embolización de un quiste localizado en el corazón<sup>1</sup> o de la diseminación hematogena desde un foco hepático<sup>2</sup>. Presentamos el caso de un paciente con quistes hidatídicos en pulmón y arteria pulmonar derechos sin historia de enfermedad hidatídica cardiaca o hepática previa.

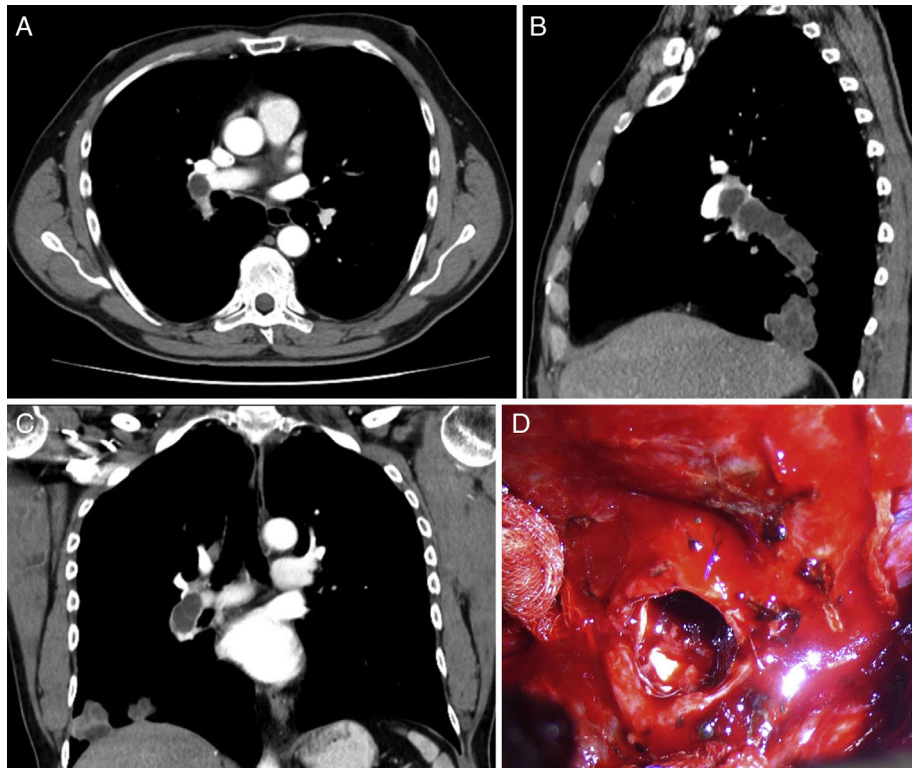
Se trata de un paciente de 56 años sin hábitos tóxicos ni antecedentes médicos de interés que acudió a su médico de atención primaria por expectoración hemoptoica de 2 semanas de evolución acompañada de dolor torácico derecho. En la radiografía de tórax se objetivó una masa polilobulada en lóbulo inferior derecho con engrosamiento hilar, que sugería neoplasia pulmonar como primera posibilidad. La TAC torácica evidenció una masa de 11 × 8,8 cm en lóbulo inferior derecho con áreas hipodensas en su interior sugerentes de quistes. La masa contactaba con la superficie pleural en una extensión de 10 cm y se extendía con distribución peribroncovascular hacia la región hilar, presentando múltiples

imágenes nodulares de similares características y de hasta 4,5 cm a nivel intra-arterial. Los hallazgos radiológicos eran sugerentes de hidatidosis pulmonar con invasión de la arteria lobar inferior derecha (fig. 1A-C).

Tras confirmación serológica de la infección por *Echinococcus granulosus*, el caso fue presentado en el comité multidisciplinar, donde se decidió iniciar tratamiento antiparasitario con albendazol (400 mg/12 h) y praziquantel (1800 mg/12 h) y se propuso la realización de una TAC de reevaluación para valorar la respuesta al tratamiento y la posterior resección quirúrgica.

Los hallazgos radiológicos tras un mes y medio de tratamiento antiparasitario mostraron escasa disminución del tamaño de la masa con persistencia de áreas cavitadas en su interior e importante neovascularización procedente de la aorta torácica a través de arterias bronquiales y del tronco celíaco por medio de arterias diafragmáticas. Las pruebas de función respiratoria del paciente reflejaron unos valores dentro de los límites de la normalidad.

Se realizó la resección quirúrgica manteniendo el tratamiento antiparasitario durante todo el período perioperatorio. Los hallazgos intraoperatorios consistieron en hepatización del lóbulo inferior derecho, importante vascularización procedente de arterias bronquiales y aumento del calibre de la arteria lobar inferior derecha. Tras el control y clampaje de la arteria pulmonar derecha, en su origen extrapericárdico, se realizó una arteriotomía a nivel de la rama lobar inferior y la extracción de los quistes hidatídicos



**Figura 1.** TAC torácico que demuestra la presencia de imágenes nodulares hipodensas en el interior de la arteria pulmonar derecha, sugerentes de quistes en cortes axial, sagital y coronal (A-C). Hallazgos operatorios tras clampaje de arteria pulmonar derecha y arteriotomía de la rama lobar inferior, en cuyo interior se evidencian membranas hidatídicas (D).

intravasculares (fig. 1D). La luz proximal de la arteria pulmonar fue aspirada hasta la altura del clampaje. Dada la importante reacción inflamatoria perihiliar, no fue posible disecar el bronquio intermediario proximal, por lo que se realizó bilobectomía media-inferior.

El paciente presentó como única complicación postoperatoria fuga aérea prolongada; fue dado de alta al octavo día postoperatorio y remitido al servicio de enfermedades infecciosas para control del tratamiento médico y seguimiento.

La hidatidosis es una infección parasitaria causada por las formas larvianas del *Echinococcus granulosus*. El hígado (70%) y los pulmones (25%) son los órganos afectados con mayor frecuencia. A través de la circulación sistémica entre un 10-15% de los embriones pueden alcanzar otros órganos incluyendo cámaras cardíacas, septo interventricular y pericardio (0,02-2%)<sup>2</sup>. Las arterias pulmonares constituyen una localización excepcionalmente rara. En el caso presentado, el quiste hidatídico estaba localizado a nivel del lóbulo inferior derecho y dentro de la arteria lobar inferior derecha, presumiblemente por la implantación del parásito en la luz arterial tras cruzar su pared a través pequeñas lesiones en la íntima, aneurismas o a través de los vasos nutricios<sup>2</sup>.

La localización de un quiste hidatídico dentro de la arteria pulmonar se asocia con altos índices de mortalidad debido a la diseminación secundaria, la embolización o el shock anafiláctico tras su rotura<sup>3</sup>. Se sabe que los quistes hidatídicos crecen 2-3 cm por año. En el interior de los vasos, los quistes crecen lentamente dentro de la luz hasta que lo ocuyen. En las arterias pulmonares este proceso puede durar lo suficiente como para permitir el establecimiento de una adecuada perfusión pulmonar a través de arterias bronquiales u otras ramas colaterales. Esto explica por qué los pacientes pueden estar inicialmente asintomáticos y por

qué nuestro paciente no tenía signos clínicos de oclusión pulmonar aguda a pesar de la oclusión total de la arteria lobar inferior derecha.

En el diagnóstico diferencial de quistes hidatídicos de la arteria pulmonar deberían incluirse el tromboembolismo pulmonar (grasa, líquido amniótico, émbolos sépticos, material exógeno) y los tumores primarios de la arteria pulmonar como los sarcomas<sup>4</sup>.

Debido al alto riesgo de rotura del quiste y de shock anafiláctico, la cirugía debería llevarse a cabo tan pronto como fuera posible tras el diagnóstico. Se recomienda la extracción de los quistes endovasculares incluso en pacientes asintomáticos<sup>5</sup>. Debido a la rareza de esta forma de hidatidosis, no se han descrito técnicas quirúrgicas estandarizadas, por lo que el tratamiento ha de ser individualizado. Este dependerá de la adherencia del quiste hidatídico a la pared arterial y de su localización anatómica. El tratamiento quirúrgico debe focalizarse en la prevención de la rotura y migración del quiste, las cuales pueden tener consecuencias fatales como la diseminación secundaria, el embolismo, el shock anafiláctico y la formación de pseudoaneurismas<sup>6</sup>. En el caso presentado se llevó a cabo el clampaje de la arteria pulmonar derecha para evitar estas complicaciones. La obstrucción unilateral de la arteria pulmonar puede ser tratada con éxito con arteriotomía y extracción del quiste con o sin resección pulmonar o con endarterectomía pulmonar. En situaciones de afectación concomitante a nivel pulmonar y arterial puede plantearse la intervención quirúrgica en 2 tiempos: resección del quiste hidatídico intraarterial primero y quistectomía o resección pulmonar después<sup>7</sup>.

El tratamiento recomendado de los casos de hidatidosis intraarterial es la intervención quirúrgica seguida del tratamiento médico complementario. El seguimiento con TAC está indicado para detectar posibles recurrencias o la formación de pseudoaneurismas<sup>2</sup>.

## Bibliografía

1. Abhishek V, Avinash V. Cardiac hydatid disease: Literature review. *Asian Cardiovasc Thorac Ann.* 2012;20:747–50.
2. Yagüe D, Lozano MP, Lample C, Nuñez ME, Sánchez F. Bilateral hydatid cyst of pulmonary arteries: MR and CT findings. *Eur Radiol.* 1998;8:1170–2.
3. Biglioli P, Spirito R, Roberto M, Parolari A, Agrifoglio M, Pompilio G, et al. False hydatid aneurysm of the thoracic aorta. *Ann Thorac Surg.* 1995;59:524–5.
4. Tardivon AA, Musset D, Maitre S, Brenot F, Darteville P, Simonneau G, et al. Role of CT in chronic pulmonary embolism: Comparison with pulmonary angiography. *J Comput Assist Tomogr.* 1993;17:345–51.
5. Bakir I, Enc Y, Cicek S. Hydatid cyst in the pulmonary artery: An uncommon localization. *Heart Surg Forum.* 2004;7:13–5.
6. Odev K, Acikgözoglu S, Gormüs N, Aribas OK, Kiresi DA, Solak H. Pulmonary embolism due to cardiac hydatid disease: Imaging findings of unusual complication of hydatid cyst. *Eur Radiol.* 2002;12:627–33.
7. Koksal C, Baysungur V, Okur E, Sarikaya S, Halezeroglu S. A two-stage approach to a patient with hydatid cysts inside the right pulmonary artery and multiple right lung involvement. *Ann Thorac Cardiovasc Surg.* 2006;12:349–51.

M. Teresa Gómez Hernández<sup>a,\*</sup>, María Rodríguez Pérez<sup>a</sup>, Pilar García Hernández<sup>b</sup> y Marcelo F. Jiménez López<sup>a</sup>

<sup>a</sup> *Departamento de Cirugía Torácica, Hospital Universitario de Salamanca, Salamanca, España*

<sup>b</sup> *Servicio de Radiodiagnóstico, Hospital Universitario de Salamanca, Salamanca, España*

\* Autor para correspondencia.

Correo electrónico: [mteresa.gomez.hernandez@gmail.com](mailto:mteresa.gomez.hernandez@gmail.com) (M.T. Gómez Hernández).

<http://dx.doi.org/10.1016/j.arbres.2016.10.012>  
0300-2896/

© 2016 SEPAR. Publicado por Elsevier España, S.L.U. Todos los derechos reservados.

## Quilotórax en paciente en hemodiálisis



### Chylothorax in a Patient Receiving Hemodialysis

Sr. Director:

Mujer de 84 años, con antecedentes de hipertensión arterial, diabética tipo 2, con nefropatía diabética en hemodiálisis a través de catéter venoso yugular derecho (trombosado 3 meses antes del ingreso), y estenosis de canal (L4-L5). Se deriva a urgencias porque en una sesión de hemodiálisis refiere tos y auscultación pulmonar con ruidos respiratorios disminuidos en tercio inferior del hemitórax derecho. No presenta fiebre ni disnea. En los días previos había realizado tratamiento con amoxicilina/clavulánico por una posible infección urinaria. En el examen físico destacan fístula arteriovenosa para hemodiálisis en antebrazo izquierdo, ruidos cardíacos rítmicos con soplo sistólico en foco mitral III/IV y ruidos respiratorios disminuidos en la base pulmonar derecha. El hemograma y la bioquímica son normales, salvo un proBNP de 1.750 y unos triglicéridos de 99 mg/dl. En la radiografía de tórax se aprecia derrame pleural en tercio inferior de hemitórax derecho, engrosamiento de la cisura menor y catéter en la vena yugular derecha. En la toracocentesis diagnóstica se obtuvo un líquido de aspecto lechoso con pH 7,30, ADA 21 U/l, LDH 119 U/l, glucosa 214 mg/dl, proteínas totales 4,1 g/dl, colesterol 94 mg/dl y triglicéridos 870 mg/dl. La citología fue negativa para malignidad. Los hallazgos de la TC torácica fueron: gran derrame pleural derecho, atelectasia pasiva del pulmón

ipsilateral con desviación mediastínica, gran circulación colateral en hemitórax derecho a través del sistema ácigos/hemiácigos, y estenosis de la vena cava superior con un catéter en la vena yugular derecha (fig. 1). Bajo control fluoroscópico se retiró el catéter yugular central y se sustituyó por otro femoral. Ante el diagnóstico de quilotórax se colocó un drenaje pleural, drenando 1.800 ml. La radiografía de tórax al alta demostró la completa resolución del derrame pleural sin que haya recidivado en el seguimiento.

Los pacientes en tratamiento con hemodiálisis pueden presentar un derrame pleural, por diversas causas. Aunque pueden ser exudados en el seno de infecciones, neoplasias, pleuritis urémica o hemotórax, la mayoría son trasudados por sobrecarga de volumen o por alteración del drenaje venoso. Sin embargo, la presencia de un quilotórax es muy poco frecuente<sup>1</sup>. En el caso de nuestra paciente, la trombosis del catéter venoso central yugular condicionó la aparición de una estenosis/obstrucción de la vena cava superior que dificultó el drenaje linfático, favoreciendo la formación de quilotórax.

En definitiva, el quilotórax es una causa de derrame escasamente documentada en los pacientes sometidos a hemodiálisis<sup>2</sup>. Se requiere una sospecha diagnóstica adecuada y una aproximación terapéutica específica, que incluye la retirada del catéter de hemodiálisis<sup>3</sup>.

## Bibliografía

1. Torres Guinea M, de Arriba G, Basterrechea MA, Ocaña J. Quilotórax: una causa poco frecuente de derrame pleural en los pacientes en hemodiálisis. *Nefrología.* 2008;28:353–4.
2. Peñalver R, Isea Viña J, Martínez Huerta L, Sociedad Española de Cirugía Torácica. *Patología de la Pleura.* Madrid: Panamericana; 2013.
3. Alkayed K, Plautz G, Gowans K, Rosenthal G, Soldes O, Qureshi AM. Chylopericardium and chylothorax: Unusual mechanical complications of central venous catheters. *Pediatr Int.* 2013;55:e4–6.

Elizabeth María De Freitas González\*,  
Jesús Antonio Villegas Alcázar y Silvia García García

*Servicio de Neumología, Complejo Asistencial Universitario de León, León, España*

\* Autor para correspondencia.

Correo electrónico: [elizabethdefreitas2810@gmail.com](mailto:elizabethdefreitas2810@gmail.com) (E.M. De Freitas González).

<http://dx.doi.org/10.1016/j.arbres.2016.10.009>  
0300-2896/

© 2016 SEPAR. Publicado por Elsevier España, S.L.U. Todos los derechos reservados.

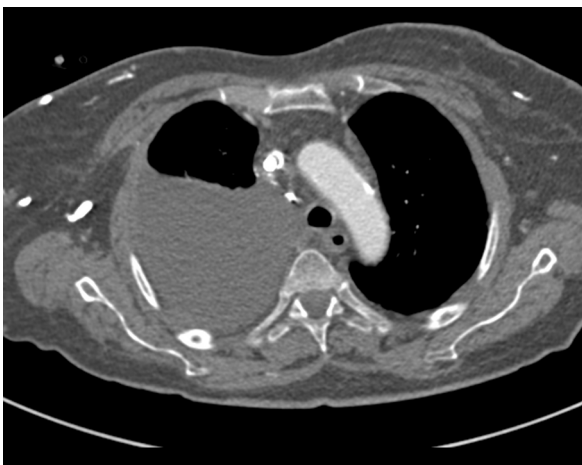

Figura 1. Derrame pleural derecho. Catéter en vena cava superior.