

Cartas científicas

¿Es segura la pleurodesis con solución de glucosa al 50% en pacientes con neumotórax espontáneo? A propósito de una serie de casos



Is pleurodesis with 50% glucose solution in patients with spontaneous pneumothorax safe?: A case series

Sr. Director:

El neumotórax es una frecuente enfermedad pleural, definida por la presencia de aire en la cavidad pleural, el cual provoca un colapso del parénquima pulmonar¹. Las posibilidades de tratamiento del neumotórax comprenden la observación, la aspiración simple, el drenaje intercostal con pleurodesis o la intervención quirúrgica con o sin pleurodesis química. El tipo de tratamiento se elige en función de su tamaño, de la gravedad de los síntomas, de la presencia o ausencia de fuga de aire persistente y de las comorbilidades que presente el paciente².

El objetivo del procedimiento de pleurodesis es producir una sínfisis entre las 2 capas de la pleura. En la práctica clínica se han utilizado diversos esclerosantes, tales como la tetraciclina y sus derivados (doxiciclina o minociclina), el talco, la bleomicina y el OK-432^{2,3}. Hoy en día, el talco y el OK-432 son los productos más utilizados para la práctica de pleurodesis en los países occidentales y en Japón, respectivamente². En algunos estudios recientes se ha constatado la eficacia de la glucosa al 50% como esclerosante⁴⁻⁷, y el documento del grupo de trabajo de la Sociedad Respiratoria Europea menciona la pleurodesis con solución de glucosa al 50%⁸. Entre los efectos colaterales de la pleurodesis con solución de glucosa al 50% se han descrito la elevación temporal de la glucemia

y el derrame pleural inmediato⁴⁻⁷. Takanashi et al. comunicaron, además, un caso de colitis isquémica⁹.

Nuestro grupo efectuó pleurodesis con solución de glucosa al 50% a 11 pacientes con neumotórax espontáneo, 2 de los cuales fallecieron por complicaciones del procedimiento. Uno presentó síndrome de distrés respiratorio agudo (SDRA) y el otro una reacción anafiláctica.

El caso 1 era un varón de 72 años, exfumador y con diagnóstico de adenocarcinoma pulmonar izquierdo (estadio IV) a los 69 años, que había recibido tratamiento con docetaxel durante un año. En una tomografía axial computarizada (TAC) de seguimiento, se detectó neumotórax derecho, además de numerosas bullas y enfisema grave. Se le practicó un drenaje torácico con un tubo de doble luz de 18 Fr al que se aplicó succión de baja presión de -5 cm H₂O. El paciente presentó una fuga de aire prolongada, que motivó la realización de una pleurodesis con 5 KE de OK-432. Posteriormente, fue necesario llevar a cabo 4 pleurodesis más, para las que se utilizó una combinación de 50 ml de sangre autóloga y 200 mg de minociclina. Al observarse que la fuga no cedía, se administraron 200 ml de solución de glucosa al 50% como esclerosante, pero el paciente presentó insuficiencia respiratoria aguda con hipercapnia, inmediatamente después. La radiografía de tórax mostró consolidaciones irregulares en ambos pulmones (fig. 1) y, debido a que se cumplían los criterios de la definición de Berlín, se diagnosticó de SDRA¹⁰. Se practicó una intubación endotraqueal, pese a la cual el paciente falleció por progresión de la insuficiencia respiratoria.

El caso 2 era un varón de 84 años, exfumador y con diagnóstico de fibrosis pulmonar idiopática. Había recibido oxigenoterapia domiciliar durante un año por presentar insuficiencia respiratoria

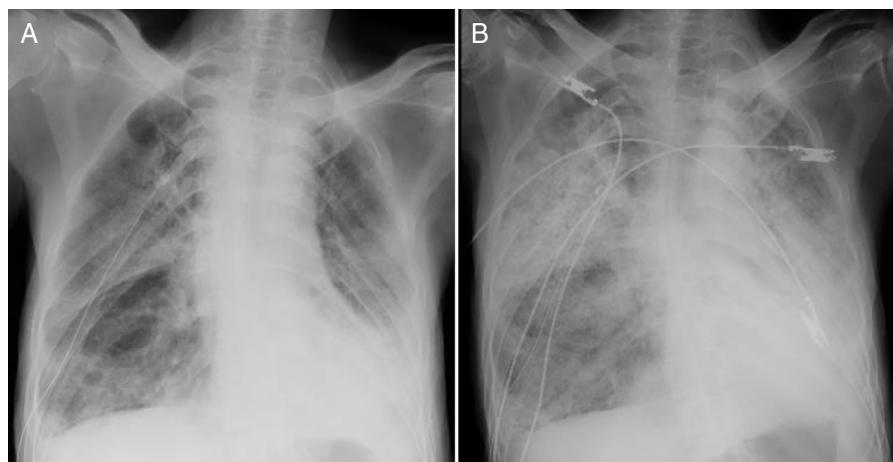


Figura 1. Imágenes de radiografías de tórax del caso 1, antes (A) e inmediatamente después (B) de la pleurodesis.

crónica con hipercapnia. El paciente había referido dolor torácico y disnea, algunos días antes de su ingreso. Se le diagnosticó neumotórax derecho. La TAC torácica reveló un patrón de pulmón en panal de abeja y múltiples bullas. Se efectuó un drenaje torácico con un tubo de doble luz de 18 Fr al que se aplicó succión de baja presión de -10 cm H_2O , pero la fuga de aire no cedió. Se decidió practicar una pleurodesis con 400 ml de solución de glucosa al 50%, anestesiando previamente la pleura parietal con una inyección de 20 ml de lidocaína al 1% en el interior del espacio pleural. Inmediatamente después del procedimiento, el paciente presentó dolor torácico y exacerbación de la insuficiencia respiratoria crónica con hipercapnia. La familia del paciente rehusó la intubación endotraqueal del paciente, que falleció por progresión de la insuficiencia respiratoria una semana después de haber controlado la fuga de aire.

Hasta donde alcanza nuestro conocimiento, esta es la primera comunicación de casos de muerte relacionada con pleurodesis con solución de glucosa al 50%, en los que se observaron SDRA y reacción anafiláctica.

La eficacia y la seguridad de la pleurodesis con solución de glucosa al 50% ya se habían descrito en 4 artículos anteriores, cuyos autores consideraron que el mecanismo de acción del tratamiento es el daño osmótico y la inflamación causados por la solución hipertónica de glucosa^{4–7}. Respecto a los efectos colaterales del tratamiento, en estas publicaciones se había comunicado elevación temporal de la glucemia e inducción rápida de derrame pleural^{4–7}. Sin embargo, fuimos testigos de 2 reacciones adversas graves, un SDRA y una reacción anafiláctica. Otra solución hipertónica que se ha utilizado para pleurodesis es la de dextrosa^{8,11}. Chee et al. describieron una complicación potencialmente mortal en un paciente que presentó edema pulmonar por reflujo de dextrosa a través de una fistula en el tejido pulmonar. Esto se constató en el aspirado rico en glucosa drenado a través del tubo endotraqueal después de la reanimación del paciente¹². A pesar de que en el caso 1 no se pudo probar el reflujo de la solución hipertónica de glucosa a través de la fistula en el tejido pulmonar, creemos que este podría haber sido la causa del SDRA. En el caso 2, desconocemos la causa de la reacción anafiláctica, aunque consideramos que el dolor podría haber tenido una influencia en este tipo de reacción. Fujino et al. también comunicaron un caso de dolor torácico tras la administración de solución de glucosa al 50%⁷. Por todo ello, a nuestro parecer, la analgesia del dolor torácico debería formar parte del tratamiento de preparación de la pleurodesis con solución de glucosa al 50%.

Además de soluciones de glucosa al 50%, en la práctica clínica se han utilizado otros esclerosantes, tales como la tetraciclina y sus derivados, el talco, la bleomicina y el OK-432 que, en general, se consideran seguros y prácticos^{2,3}. Sin embargo, estos agentes pueden causar complicaciones graves similares a las comunicadas en el presente informe como, por ejemplo, empiema, SDRA o reacción anafiláctica^{13–15}. La elección del agente a emplear en la pleurodesis se deja, en gran parte, a criterio del médico, por lo que son necesarios estudios que determinen cuáles son los agentes para la pleurodesis que se deberían elegir según el estado y las comorbilidades de cada paciente.

Como conclusión, al practicar una pleurodesis con solución de glucosa al 50% existe la posibilidad de observar reacciones adversas graves, incluyendo SDRA o reacción anafiláctica, por lo que este procedimiento requiere precaución.

Bibliografía

1. Noppen M. Spontaneous pneumothorax: Epidemiology, pathophysiology and cause. *Eur Respir Rev.* 2010;19:217–9.
2. How CH, Hsu HH, Chen JS. Chemical pleurodesis for spontaneous pneumothorax. *J Formos Med Assoc.* 2013;112:749–55.
3. Jackson NK, Louie BE. Spontaneous pneumothorax. *Curr Respir Med Rev.* 2012;8:285–9.
4. Peng ZM, Wu ES. Clinical value of hypertonic glucose injection in the treatment of recurrent pneumothorax [Article in Chinese]. *Hunan Yi Ke Da Xue Xue Bao.* 2002;27:256–8.
5. Tsukioka T, Inoue K, Oka H, Mizuguchi S, Morita R, Nishiyama N. Intraoperative mechanical and chemical pleurodesis with 50% glucose solution for secondary spontaneous pneumothorax in patients with pulmonary emphysema. *Surg Today.* 2013;43:889–93.
6. Tsukioka T, Inoue K, Oka H, Mizuguchi S, Morita R, Nishiyama N. Pleurodesis with a 50% glucose solution in patients with spontaneous pneumothorax in whom an operation is contraindicated. *Ann Thorac Cardiovasc Surg.* 2013;19:358–63.
7. Fujino K, Motooka Y, Koga T, Osumi H, Matsubara E, Shibata H, et al. Novel approach to pleurodesis with 50% glucose for air leakage after lung resection or pneumothorax. *Surg Today.* 2016;46:599–602.
8. Tschopp JM, Bintlcliffe O, Astoul P, Canalis E, Driesen P, Janssen J, et al. ERS task force statement: Diagnosis and treatment of primary spontaneous pneumothorax. *Eur Respir J.* 2015;46:321–35.
9. Takanashi Y, Koyama S, Takahashi T, Neyatani H. A case report of ischemic colitis induced by dehydration after pleurodesis with 50% glucose solution. *Jpn Assoc Chest Surg.* 2015;29:527–30.
10. Ranieri VM, Rubenfeld GD, Thompson BT, Ferguson ND, Caldwell E, Fan E, et al. ARDS Definition Task Force. Acute respiratory distress syndrome: The Berlin definition. *JAMA.* 2012;307:2526–33.
11. Chung WJ, Jo WM, Lee SH, Son HS, Kim KT. Effects of additional pleurodesis with dextrose and talc-dextrose solution after video assisted thoracoscopic procedures for primary spontaneous pneumothorax. *J Korean Med Sci.* 2008;23:284–7.
12. Chee CB, Wang YT, Poh SC. Dextrose pneumonitis—a complication of intrapleural instillation of 50% dextrose for pneumothorax with persistent air leak—a case report. *Singapore Med J.* 1992;33:641–2.
13. Chen JS, Hsu HH, Kuo SW, Tsai PR, Chen RJ, Lee JM, et al. Effects of additional minocycline pleurodesis after thoracoscopic procedures for primary spontaneous pneumothorax. *Chest.* 2004;125:50–5.
14. Bridevaux PO, Tschopp JM, Cardillo G, Marquette CH, Noppen M, Astoul P, et al. Short-term safety of thoracoscopic talc pleurodesis for recurrent primary spontaneous pneumothorax: A prospective European multicentre study. *Eur Respir J.* 2011;38:770–3.
15. Kashiwada T, Shimizu H, Arai Y, Horie Y, Mizoo A, Takizawa S. A case of anaphylactic reaction after pleurodesis with OK-432 [Article in Japanese]. *Nihon Kokyuki Gakkai Zasshi.* 2009;47:965–8.

Satoshi Hamada*, Natsumi Okamoto, Isao Watanabe y Mitsuhiro Tsukino

Department of Respiratory Medicine, Hikone Municipal Hospital, Hikone, Japón

* Autor para correspondencia.

Correo electrónico: sh1124@kuhp.kyoto-u.ac.jp (S. Hamada).

<http://dx.doi.org/10.1016/j.arbres.2016.08.018>
0300-2896/

© 2016 SEPAR. Publicado por Elsevier España, S.L.U. Todos los derechos reservados.